Aus dem pathologischen Institut Basel.
Vorsteher: **Prof. Hedinger.**

Zur Frage der Beziehungen der Epithelkörperchen zur Paralysis agitans.

INAUGURAL-DISSERTATION

zur

Erlangung der Doktorwürde

der

hohen medizinischen Fakultät

der

Universität Basel

vorgelegt von

Moses Blüwstein

aus **Wiatka** (Russland).

ACAD. LUGD. BAT. BIBL.

BASEL.
Buchdruckerei Brin & Co., Spalenvorstadt 9
1913.

Von der medizinischen Fakultät
genehmigt auf Antrag von
Professor Hedinger.

Meinem lieben Vater.

Digitized by the Internet Archive
in 2026

https://archive.org/details/IA41546709_0096

Die Pathogenese der Paralysis agitans, die von *Parkinson* im Jahre 1817 zuerst beschrieben wurde, muss noch bis heute als nicht geklärt betrachtet werden. Man hat zwar verschiedene Veränderungen im Gehirn, Rückenmark und in den peripheren Nerven gefunden (Verdickung der Gefässwand, Vermehrung des Bindegewebes, Gliawucherung, degenerative Veränderung der Ganglienzellen etc.), doch kann man alle diese Befunde nicht als etwas spezifisches für Paralysis agitans ansehen. In manchen Fällen von Paralysis agitans hat man das Zentralnervensystem sogar ganz intakt gefunden. *Curschmann* schreibt:

„Jedenfalls stehen den wenigen fraglichen positiven Befunden eine grössere Anzahl gut untersuchter Fälle mit völlig intaktem Zentralnervensystem gegenüber, so dass die neurogene Entstehung des Leidens der anatomischen Grundlage jedenfalls noch entbehrt.„

Die Feststellung der Tatsache von der Wirkung der Epithelkörperchen auf die Tetanie einerseits und gewisse ähnliche Erscheinungen zwischen Tetanie und Paralysis agitans anderseits hat einige Autoren auf den Gedanken gebracht auch einen Zusammenhang zwischen Paralysis agitans und Epithelkörperchen zu suchen.

Wenn wir die bis jetzt bekannten Funktionen der Epithelkörperchen betrachten, so können wir ungefähr folgende Angaben finden. Ich folge hier wörtlich den kürzlich erschienenen Werken von *Falta* und *Biedl*. „Nach *Mac Callum* und *Vögtlin* sollen die Epithelkörperchen durch ein Hormon den Kalkstoffwechsel im Zentralnervensystem beeinflussen. Das Epitelkörperchenhormon wäre als ein assimilatorisches aufzufassen, durch dessen Wegfall Kalkverlust in den Ganglienzellen und damit Uebererregung in denselben eintritt.“ *(Falta.)*

„*Mac Callum* und *Vögtlin* konnten bei Hunden, die ihrer Epithelkörperchen beraubt und auf konstante Diät oder im hungernden Zustande gehalten wurden, eine sehr auffällige Vermehrung der Kalkausscheidung im Harn und in den Fäces im Vergleich mit der eines Kontroltiers nachweisen.“ *(Biedl.)*

„Während *Netter* fand, dass die Krämpfe bei der Kindertetanie durch Chlorkalzium günstig beeinflusst werden, konnte *Stolzer* nach Verabreichung von Kalziumsalzen bei Tetanie kranken Kindern eine Steigerung der elektrischen Erregbarkeit nachweisen und erklärt im Gegensatz zu *Quest* die Spasmophilie als Kalziumvergiftung. Dieser Autor nimmt eine optimale Kalziumkonzentration an, deren Ueberschreitung nicht krampfhemmend, sondern krampferregend wirkt."

Nach der von den meisten angenommenen Ansicht sollen die Epithelkörperchen eine entgiftende Funktion haben. Sie sollen ein Hormon an die Blutbahn abgeben, welches die im Körper entstehenden Gifte neutralisieren soll. Schädigung der Epithelkörperchen (Blutungen, Hypoplasie, Narben, Amyloidose und andere pathologische Prozesse) bedingen die Herabsetzung ihrer Funktion. Diese Hypofunktion ruft die Tetanie hervor.

„*Jassale* und *Generali* haben im Jahre 1896 gezeigt, dass beim Hunde die Entfernung aller Epithelkörperchen zur Tetanie führt, während umgekehrt die Exstirpation der Schilddrüse mit Erhaltung der Epithelkörperchen symptomlos vertragen wird. Spätere Arbeiten von *Jeandelize* (1903), *Walbaum* (1903), *Pineles* (1904), *Erdheim* (1906), *Pfeifer* und *Meyer* (1907), *Hagenbach* (1907), *Haberfeld* und *Schilder* 1909 brachten weitere Beiträge zur Kenntnis der Tetanie parathyreopriva."

„In neuester Zeit sind *Berkeley* und *Beebe* wieder für die Genese der Epithelkörperchentetanie durch ein im Stoffwechsel entstandenes Gift eingetreten. Sie meinen, dass es sich hierbei um ein im Eiweisstoffwechsel gebildetes Gift handelt, denn sie fanden die Tetanie bei einer Fleischkost stärker ausgeprägt und gleichzeitig eine auffällige Vermehrung der Ammoniakausscheidung. Sie geben ferner an, dass die durch Injektion von Ammoniak oder Xanthin hervorgerufenen Krankheitssymptome durch Ca- oder St-Salze gebessert werden, wie die parathyreoprive Tetanie." (*Biedl.*)

Haberfeld schreibt: „Alle unsere Erfahrungen, die wir bisher bei der experimentellen Tetanie gemacht haben, haben uns gezeigt, dass wir zur Entstehung der Tetanie einer Insuffizienz der Epithelkörperchen bedürfen. Diese Insuffizienz entsteht nun im Experimente durch Entfernung einer oder mehrerer dieser Drüsen; bei der idiopathischen Tetanie der Menschen kann sie durch eine

Schädigung der Epithelkörperchen infolge pathologischer Prozesse bedingt sein."

Wie man sieht, sind die Meinungen über die Funktion der Epithelkörperchen nicht einheitlich. Doch eins wird von allen Autoren akzeptiert, dass bei der Herabsetzung der Funktion der Epithelkörperchen, sei es durch die Unfähigkeit die im Organismus entstehenden Gifte zu neutralisieren, sei es durch mangelhafte Kalkstoffwechselregulierung, eine Hypertonie eintritt.

Ueber die Beziehungen der Epithelkörperchen zur Paralysis agitans findet man in der Literatur wenige Angaben. Manche Autoren und vor allem *Erdheim* glauben, dass die Epithelkörperchen keine Beziehungen zur Paralysis agitans haben. *Erdheim* untersuchte drei Fälle von Paralysis agitans und fand die Epithelkörperchen normal.

Lundborg hat längst theoretisch die Vermutung ausgesprochen, dass die Paralysis agitans auf einer Hypofunktion der Epithelkörperchen beruhen soll. „Paralysis agitans ist vermutlich ein chronischer progressiver Hypoparathyreoidismus."

Lundborg hat auch andere Krankheiten, die er als motorische Neurosen oder Muskelkrankheiten bezeichnet, mit den Epithelkörperchen in pathogenetische Beziehung gebracht. Er hat folgendes Schema aufgestellt.

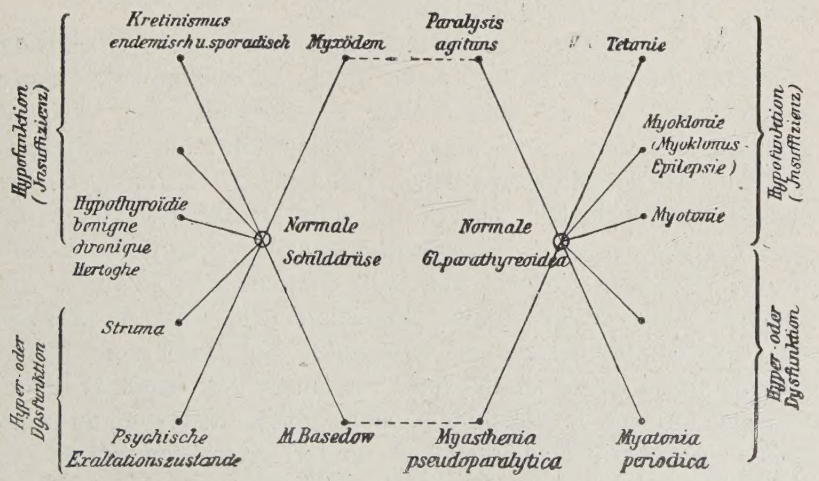

Neuerdings hat *Alquier* in einigen Fällen von Paralysis agitans die Drüsen der inneren Sekretion untersucht und in allen Veränderungen sklerotischer, hypoplastischer oder hyperplastischer Art gefunden. In den Epithelkörperchen eines Falles fand er olgendes:

Ich folge hier den Angaben von *Roussy* und *Clunet*, da mir die Originalarbeit von *Alquier* nicht zugänglich war: „La masse du tissu glandulaire paraît suffisante, malgré l'abondance certainement plus grande que normalement des vésicules graisseuses interstitielles. Je n'ai vu qu'une seule espèce de cellules, petites à noyau sombre, dense, à protoplasma peu abondant, très faiblement basophiles, sans produit de sécrétion, décelable par l'hématéine-éosine."

Alquier schliesst aus diesem Befund und dem günstigen Erfolg mit Parathyreoid-Präparaten parathyreogene Entstehung der Paralysis agitans und zwar einen Hypoparathyreoidismus.

Im Gegensatz hiezu sind *Roussy* und *Clunet* der Meinung, dass die Paralysis agitans durch Hyperfunktion der Epithelkörperchen bedingt wird. *Roussy* und *Clunet* haben vier Fälle von Paralysis agitans untersucht und fanden in den Epithelkörperchen viele eosinophile Zellen und viel Colloid: „Dans tous nos cas, nos glandules parathyroides sont les plus souvent notablement augmentées de volume, d'aspect semicompact, très riches en substance colloïde, en cellules éosinophiles."

Sie beschreiben ihre Befunde folgendermassen: „Les parathyroïdes présentent toutes, à un faible grossissement, l'aspect semi-compact, et ceci malgré l'âge des malades. Les vésicules graisseuses isolées ou en amas sont beaucoup moins nombreuses que dans les glandules normales d'adultes ou de vieillards. Les cellules fondamentales, serrées les unes contre les autres, ont conservé plus ou moins la disposition en cordon; un grand nombre d'entre elles sont d'aspect clair avec contours nets, d'autres sont sombres. Mais ce qui frappe immédiatement, c'est la présence du grand nombre des cellules acidophiles, qui tantôt sont isolées au sein de la masse des cellules fondamentales, tantôt, et le plus souvent, forment de volumineux amas placés aussi bien au centre qu'à la périphérie de l'organe. A un fort grossissement, on voit que ces cellules éosinophiles sont toutes finement granuleuses et

que plusieurs d'entre elles (cet état varie suivant les cas examinés) renferment au sein du protoplasma une ou plusieurs vésicules claires, ce qui donne à l'ensemble de ces amas un aspect spongiocytaire. A leur périphérie, ou note, sur toutes les coupes, la présence de cellules, dont le protoplasma se teint faiblement par l'éosine et qui forment comme de figures de transition entre les cellules franchement acidophiles et le cellules fondamentales basophiles. A noter, en outre, la présence de nombreux amas colloïdes, qui se retrouvent en grande abondance dans toutes nos préparations. Les uns sont disposés au sein d'acini formés de cellules fondamentales, d'autres dans des acini de cellules éosinophiles. Dans plusieurs vaisseaux enfin, on retrouve de grandes flaques de substance colloïde."

Roussy und *Clunet* teilen die von *Pepere* gegebene Deutung der oxyphilen Zellen und des Colloids.

Pepere ist der Ansicht, dass die oxyphilen Zellen die Hauptfunktion haben sollen und ihr Sekretionsprodukt das Kolloïd sein soll.

„*Pepere* montre que si l'on enlève au lapin les parathyroïdes externes, l'animal se retablit après une période de crises tétaniques et présente au bout de 15 à 20 mois des modifications des parathyroïdes internes caractérisées par:

a) l'augmentation de volume;

b) l'apparition de nombreuses cellules éosinophiles qui font presque toujours défaut dans la parathyroïde interne normale;

c) la formation en plusieurs points de follicules à contenu colloïde, limités les uns par des cellules éosinophiles, les autres par des cellules fondamentales;

d) la présence de colloïde dans les fentes lymphatiques et même dans les vaisseaux sanguins. Il n'a jamais constaté la spongiocytose.

Haberfeld ist mit *Pepere's* Ansicht nicht einverstanden. Er schreibt: „Unlängst haben *Haberfeld* und *Schilder* ebenfalls beim Kaninchen eine vikariierende Hypertrophie der inneren Epithelkörperchen um etwa das achtfache, innerhalb eines Zeitraumes von 6 Monaten, ganz ohne irgendeine histologische Veränderung nachweisen können und haben darauf hingewiesen, dass es recht seltsam sei, dass bei einer und derselben Tiergattung einma

gleich eine Hyperthrophie eintreten sollte, wie sie dieselbe fanden, ein andermal keine Grössenzunahme, sondern Auftreten von angeblich höchstfunktionierenden Zellen (der Oxyphilen), aber dies erst nach 18 Monaten (oxyphile Zellen finden sich normalerweise im Epithelkörperchen des Kaninchens niemals)".

Roussy und *Clunet* haben ferner versucht die Kranken von Paralysis agitans mit Parathyreoidpräparaten zu heilen, doch kamen sie damit zu negativen Resultaten. „Dans la maladie de Parkinson, l'opothérapie parathyreoïdienne ne paraît guère justifiée par les faits d'observation anatomo-clinique et la plus extrême prudence nous semble devoir être de rigueur dans son emploi."

Wir sehen, dass die Meinungen über die Beziehungen der Epithelkörperchen zur Paralysis agitans nicht einheitlich sind. Während die einen Autoren der Ansicht sind, dass die Paralysis agitans auf Hypofunktion der Epithelkörperchen beruht, behaupten die anderen, die Paralysis agitans sei durch Hyperfunktion bedingt. Endlich begegnet man Autoren, die überhaupt zwischen Epithelkörperchen und Paralysis agitans keine Beziehungen annehmen.

Ich hatte Gelegenheit drei Fälle von ausgesprochener Paralysis agitans auf Veränderungen der Epithelkörperchen hin zu untersuchen. Da alle drei Fälle klinisch das gewöhnliche Bild der schweren Paralysis agitans zeigten, so gehe ich auf die Krankengeschichten des einzelnen Falles nicht näher ein.

Der erste Fall betrifft eine 73jährige Frau, die lange Zeit hindurch im hiesigen Versorgungshause verpflegt wurde. Die Frau starb an lobärer Pneumonie. Die Sektion ergab folgenden Befund:

Sektionsprotokoll No. 269, 1911. Frau A. S., 73 Jahre, gestorben 3. Mai 1911, 12,30 Uhr nachmittags. Sektion 4. Mai 1911, 8,30 Uhr vormittags. Kleine weibliche Leiche von mittlerem Ernährungszustande. Haut blass, leicht atrophisch. Zähne defekt. Subkutanes Fett in Nabelhöhe 2,5 cm. Muskulatur schwach, mit Fett durchwachsen. Mammæ atrophisch. Zwerchfell links 4., rechts 5. Rippe. Leber: Mittellinie 6 cm unter Ende des corpus sterni; Mammillarlinie 2 cm unter Rippenbogen. Därme eng, Serosa glatt. Uebriger Bauchsitus ohne Besonderheiten.

Lungen stark retrahiert mit wenigen bandförmigen Verwachsungen. Mittellappen mit ziemlich stark adhärentem Fibrin. Pericard mit wenig klarer Flüssigkeit, glatt und glänzend.

Herz mittelgross, beidseits schlaff, Spitze vom linkenVentrikel gebildet. Venöse Ostien für zwei Finger gut durchgängig. Arterielle Ostien suffizient. Mitralis leicht diffus verdickt. Tricuspidalis mässig verdickt. Aortenklappen wenig verdickt, leicht gefenstert. Am freien Rande unter sich ca. 2 mm weit verwachsen. Pulmonalklappen zart. Linker Vorhof leicht, linker Ventrikel kaum erweitert. Höhlen rechts etwas weit. Endocard überall leicht verdickt, glatt und glänzend. Aortenumfang 8 cm. Intima ziemlich zart. Pulmonalis 8 cm. Wanddicke links 10 mm, rechts 3 mm. Myokard etwas braun, transparent, links von Fett durchwachsen. Papillarmuskeln schlaff. Coronargefässe ziemlich zart. Foramen ovale zu. Herzgewicht 265 gr. Halsorgane: Zunge ziemlich stark belegt. Follikel mittelgross, Tonsillen atrophisch. Im Pharynx und Larynx viel Schleim. Schleimhaut ohne Besonderheiten. Trachea wenig injiciert, Oesophagus ohne Besonderheit. Thyreoidea beidseits mittelgross. Im Gewebe mehrere $1^1/_2$ bis 1 cm Durchmesser haltende, teils transparente, teils fibröse Knoten. Epithelköperchen in normaler Lage. Aorta thoracica 5 cm Umfang, wenig atheromatös.

Lungen: Rechte Lunge von mittlerem Volumen. Luftgehalt vorne gering, hinten aufgehoben. Pleura vorne unten mit dicken Fibrinschwarten und bandmässigen Adhäsionen. Auf Schnitt: In allen Lappen ist abstreifbar kaum schaumige, trübe, leicht blutige Flüssigkeit. Das Gewebe graurot-gelblich gekörnt, trüb, brüchig. In den vorderen Partien aller Lappen, besonders des Mittellappens, ist das Gewebe besser lufthaltig, meist nicht gekörnt, kompressibel. Bronchien weit, mit geröteter Schleimhaut und schleimigeitrigem Inhalt. Gefässe ohne Besonderheiten. Linke Lunge wenig voluminös mit ziemlich gutem Luftgehalt. Auf Schnitt ist im Oberlappen abstreifbar wenig Blut und wenig lufthaltige klare Flüssigkeit. Gewebe nach dem Abstreifen graurot, glatt und glänzend. Die Spitze schiefrig induriert mit narbigen Einziehungen. Im Unterlappen lässt sich abstreifen eine klare wenig schaumige, blutige Flüssigkeit. Gewebe dunkelrot, glatt und glänzend, wenig lufthaltig, zähe. Bronchien von nämlicher Beschaffenheit wie rechts.

Milz mittelgross, Follikel deutlich, Pulpa hellrot, etwas weich, Trabekel deutlich. Milzgewicht 100 gr. Magen mit etwas Schleim. Schleimhaut blass. Duodenum mit galligem Inhalt,

Schleimhaut gallig verfärbt. Ductus choledochus ohne Besonderheit, durchgängig. Die Nebennieren ziemlich gross, Mark und Rinde gut entwickelt.

Nieren: Fettkapsel stark; fibröse Kapsel adhärent, die Oberfläche ziemlich stark und gleichförmig fein granuliert, etwas hyperämisch. Auf Schnitt misst die Rinde 4 mm. Zeichnung deutlich, Transparenz gut, Blutgehalt gut, Konsistenz vermehrt. Nierengewicht 285 gr. Nierenbecken ohne Veränderung. Leber 1430 gr schwer, mit starker Zwerchfellsfurche. Kapsel leicht verdickt. Auf Schnitt zeigt das Gewebe deutliche acinöse Zeichnung. Peripherie trüb, Glisson'sche Scheiden nicht verbreitert. Konsistenz vermindert. Gallenblase mit flüssiger Galle, sonst ohne Besonderheiten. Veno cava mit flüssigem Blut und Cruor.

Harnblase eng, Schleimhaut blass. Genitalien: Uterus klein.. Im Cavum ein ca. 1 cm messender Schleimhautpolyp und viel Schleim. Vagina blass.

Aorta abdominalis 3½ cm Umfang, mit spärlich atheromatösen Plaques. Arteriæ femorales etwas sklerotisch. Mesenterialgefässe ebenso.

Pankreas klein, fettdurchwachsen. Mesenterial- und Retroperitonealdrüsen ohne Besonderheiten.

Darm: Dünndarmschleimhaut von mittlerem Blutgehalt, ohne Besonderheiten. Dickdarm mit festem Kot, Schleimhaut hyperämisch, mit vielen Divertikeln. Rectum mit wenig geballtem Kot. Schleimhaut etwas hyperämisch.

Schädel: Dach ohne Besonderheit. Dura von mittlerer Spannung, innen glatt und glänzend. Weiche Häute kaum getrübt, mit ziemlich viel klarer Subarachnoidealflüssigkeit.

Am Clivus Blumenbachii mehrere kleinste, blasige, transparente Läppchen, die über der Art. basilaris ein 1½ : 1 : 0,5 cm messenden Tumor bilden, der sich aus mehreren ca. 3—4 mm messenden Läppchen zusammensetzt. Der Tumor setzt sich in die Gegend der Sutura sphenobasilaris weiter. (Gehirn unaufgeschnitten in Formol eingelegt und in die Sammlung.) Die bakteriologische Untersuchung der Pneumonie zeigt Pneumococcen. Die Wasser mann'sche Reaktion ergibt Spontanhemmung.

Pathologisch-anatomische Diagnose: (Paralysis agitans). Lobäre Pneumonie der ganzen rechten Lunge. Pleuritis fibrinosa und fibrosa dextra: Bronchitis chronica. Cylindrische Bronchiektasen. Genuine senile Schrumpfniere. Exzentrische Herzhypertrophie und braune Atrophie des Myokards. Chordom der Schädelbasis.

In diesem Falle wurden die Epithelkörperchen präpariert. Die makroskopische Betrachtung derselben zeigte keine Besonderheiten, namentlich keine Vergrösserung oder Verkleinerung. Die Epithelkörperchen wurden in Formol fixiert und Celloidin gehärtet. Die mikroskopische Untersuchung des Tumors an der Schädelbasis ergab, um dies gleich hier zu erledigen, das typische Bild eines Chordoms.

Die Schnitte durch die Epithelkörperchen wurden mit Hämalaun-Eosin, nach van Gieson und nach der Weigert'schen Methode auf elastische Fasern gefärbt. Bei Betrachtung der Schnitte mit Lupe erkennt man, dass die Epithelkörperchen ziemlich stark von Fettgewebe durchwachsen sind. Der Hauptteil der Epithelkörperchen wird von Nestern und Zügen dunkel gefärbter Zellen gebildet, in denen bald mehr oder weniger rundliche Herde mit stark eosinroten Zellen liegen. Bei der mikroskopischen Betrachtung findet man alveolär-gebaute Epithelkörperchen vor sich. Die Alveolen sind meistens gebildet von mittelgrossen polyedrischen Zellen mit scharfen Zellgrenzen, meist hellem homogenem Protoplasma und ziemlich grossen, zentral gelagerten, rundlichen und ovalen, chromatinreichen Kernen. Selten findet man einen grösseren Haufen exquisit heller Hauptzellen. Follikelbildungen mit Colloid sind sehr spärlich. Die einzelnen Alveolen werden durch etwas verbreitete bindegewebige Septen von einander getrennt. Im Gewebe zerstreut, meist in Form kleiner mehr oder weniger scharf begrenzter Herde, sieht man Haufen typischer oxyphiler Welsh'scher Zellen. Die Blutgefässe zeigen eine geringradige Verdickung, besonders der Adventitia. Im Lumen der Gefässe findet man nirgends einen besonderen Inhalt. Das van Gieson-Präparat zeigt keine neuen Bilder. Im Elastinpräparat sieht man um das Epithelkörperchen herum und in den gröberen Septen einzelne elastische Fasern, die vollkommen normale Struktur zeigen.

Wenn ich den Befund kurz resumiere, so handelt es sich im vorliegenden Falle um Epithelkörperchen, die makroskopisch keine

Besonderheiten aufweisen. Mikroskopisch fällt zunächst die ziemlich starke Fettdurchwachsung und der Reichtum an Welsh'schen Zellen auf. Die Hauptzellen sind ebenfalls recht gut entwickelt und treten einzeln oder als grössere circumscripte Herde auf. Die Follikelbildung mit Colloid ist im allgemeinen sehr wenig ausgesprochen. Wenn wir diese Befunde mit Bildern von Epithelkörperchen aus demselben Alter vergleichen, so weichen sie in keiner Weise von den gewöhnlichen Bildern ab. Etwas auffallend ist vielleicht die herdförmige Anhäufung grosser und sehr heller Hauptzellen. Dieser Befund aber weicht nicht in dem Masse von den Bildern normaler Individuen ohne Paralysis agitans ab, dass irgendwelcher bindender Schluss daraus gezogen werden dürfte.

Der zweite Fall betrifft einen 65jährigen Patienten, der Jahre hindurch an einer schweren Paralysis agitans litt und der mit den verschiedensten Mitteln dagegen behandelt worden war. Der Patient starb an hypostatischer Pneumonie. Die Autopsie ergab folgenden Befund (Privatsektion Prof. *Hedinger*):

Sektionsprotokoll: Herr L. St., 65 Jahre, gestorben 16. August 1911, morgens 5 Uhr. Sektion 17. August 1911, morgens 9 Uhr. Ziemlich grosser, kräftiger Körper. Totenstarre ausgebildet. Livores reichlich, dunkel. Pektoralis kräftig und von guter Farbe und Transparenz. Subcutanes Fett an Brust und Bauch sehr reichlich, dunkelgelb. Zwerchfell beidseits vierte Rippe. Leber weit hinter den Rippenbogen zurückgesunken. Omentum majus lang, sehr fettreich. Dünndärme und Magen von mittlerer Füllung. Serosa glatt und glänzend. Appendix in normaler Lage. Dickdarm sehr stark gebläht. Appendices epipolicae sehr fettreich, ebenso das Mesenterium. Harnblase wenig gefüllt, gut contrahiert. In der Bauchhöhle keine freie Flüssigkeit. Milz ist von mittlerer Grösse. Kapsel zart; Pulpa braunrot, von normaler Konsistenz. Follikel klein, Trabekel deutlich. Nebennieren mit ziemlich fettreicher Rinde und ziemlich kräftigem Mark, rechte in beginnender postmortaler Erweichung. Nieren mit ausserordentlich starker Fettkapsel. Fibröse Kapsel leicht abziehbar. Die Nieren zeigen geringe Atrophie, mittlere Rindenbreite 5 mm., Oberfläche glatt und blutreich. Schnittfläche von guter Transparenz und gutem Blutgehalt. Brüchigkeit wenig vermindert. Nierenbecken ohne

Besonderheit. In der Vena cava inferior etwas flüssiges Blut. Wand ohne Besonderheit.

In Magen und Duodenum keine Besonderheiten, Schleimhaut blass. Ductus choledochus durchgängig. Leber eher etwas klein, Oberfläche glatt. Schnittfläche: Gewebe blutreich. Centrum der Acini meist ziemlich gross, stellenweise confluirend. Peripherie der Acini hie und da etwas getrübt, Glisson'sche Scheiden nicht verbreitert. Konsistenz normal. Gallenblase sehr klein. In derselben mehrere kleine Cholestearin-pigmentsteine. Wand etwas verdickt. Aorta abdominalis etwas erweitert. Mittlerer Umfang 5 cm. Intima hochgradig verdickt und getrübt, stellenweise usuriert. Arteria mesenterica und Arteriae iliacæ etwas erweitert, mit mässiger Verdickung und Trübung der Intima. Mesenterial- und Retroperitonealdrüsen nicht vergrössert. Pancreas stark von Fett durchwachsen. Harnblase mit wenig klarem, dunklem Urin. Schleimhaut ohne Besonderheit. Prostata ohne Besonderheit, Hoden und Nebenhoden nicht seziert.

Rippenknorpel ausgedehnt verkalkt und verknöchert.

Lungen mässig retrahiert und collabiert, mit ausgedehnten bindegewebigen Adhäsionen. Rechte Pleurahöhle leer. Pleura mit Ausnahme der bindegewebigen Adhäsionen glatt und glänzend. Luftgehalt in Mittellappen ziemlich stark herabgesetzt. Am scharfen Rande geringradiges, substantielles Emphysem. Schnittfläche: In beiden Unterlappen lässt sich von der Schnittfläche sehr reichlich blutiger, etwas trüber Saft mit wenig Luftblasen abstreifen Das Gewebe ist nach dem Abstreifen dunkelgraurot, glatt und glänzend, brüchig. In den abhängigen Partien des Oberlappens etwas Oedem, sonst überall guter Luftgehalt und Blutgehalt. Bronchialschleimhaut blutreich. Bronchialdrüsen anthrakotisch, nicht vergrössert. Lungenarterien mit spurweise verdickter Wand. In Mediastinum anticum reichlich Fettgewebe, kein Thymusrest. Im Herzbeutel ca. 20 cm. klarer, seröser Flüssigkeit. Herz etwas vergrössert, namentlich nach rechts, schlaff. Spitze vom linken Ventrikel gebildet. Reichlich subepicardiales Fett. Venöse Ostien für 2 Finger durchgängig. Klappen ausser geringer Altersverdickung ohne Besonderheiten. Wanddicke links 11, rechts 4—5 mm.; beidseits kleine weissliche Schwielen, rechts ziemlich starke Fettdurchwachsung. Foramen ovale zu. Coronar-

gefässe mit ziemlich starker Verdickung und Trübung der Intima. Im linken Ventrikel subendocardial stellenweise Fettgewebe. Beide Kammern etwas dilatiert. Aorta ascendens 7 cm. Umfang, mit mässigem Atherom. Arcus aortæ und Aorta thoracica ziemlich weit, mit hochgradiger Verdickung und Trübung der Intima und stellenweise kleinen Usuren.

Halsorgane: Zunge ohne Besonderheiten. Pharynx und Oesophagus blutreich, ebenso Larynx und Trachea. Thyroidea wenig vergrössert mit einzelnen kleinen Colloidknoten. Schädel mittelgross, symmetrisch. Nahtsubstanz gut ausgebildet. Diploë ziemlich reichlich, gut bluthaltig. Dura mater mit gutem Blutgehalt, normaler Spannung, leicht verdickt. Die weichen Häute sowohl an der Convexität, wie an der Basis leicht verdickt und gut bluthaltig. Mässig klare subarachnoideale Flüssigkeit. Basale Hirngefässe mit Ausnahme der etwas klaffenden und verdickten Carotis interna zart. Fossa Sylvii ohne Besonderheiten. Seitenventrikel etwas weit. Ependym mit normaler Consistenz. Plexus chorioïdeus gut bluthaltig. 3. und 4. Ventrikel von normaler Weite. Im rechten Thalamus opticus unter dem Ependym des 3. Ventrikels ein $1^1/_2$ cm messender, roter scharf umgrenzter, runder Herd, um den herum sich ein $^1/_2$—1 cm breites, oedematöses Band von Hirnsubstanz findet. Im linken Thalamus an entsprechender Stelle ein $^1/_2$ cm messender ähnlicher Herd, aber ohne Oedem in der Umgebung. Die Hirnsubstanz ist gut durchfeuchtet mit ziemlich reichlichen kleinen Blutpunkten. Die Rinde kaum verschmälert. Die Gyri des Frontal- und des Occipitallappens erscheinen etwas schmal. Hypophyse und Glandula pinealis nicht vergrössert. Die Sinus der Dura mater enthalten flüssiges Blut und Cruor. Rückenmark: Dura mater von gutem Blutgehalt, ebenso die weichen Häute. Mässig klare Subarachnoidealflüssigkeit, Rückenmark erscheint durchwegs etwas dünn Auf Schnitt Mark blass, Konsistenz normal.

Pathologisch-anatomische Diagnose:

Paralysis agitans.
Blutung in den Thalamus opticus beidseits.
Hypostatische Pneumonie beider Unterlappen.
Dilatation des Herzens.
Mässiges Fettherz. Arteriosklerose.
Cholelithiasis.

Von diesem Falle wurde zunächst die Blutung des Thalamus opticus mikroskopisch untersucht, um eventuell die Möglichkeit eines Tumors auszuschliessen. Die mikroskopische Untersuchung ergab eine gewöhnliche frische Blutung und nicht die mindeste Andeutung einer Neubildung. Um in diesem Falle, der klinisch das Bild schwerer Paralysis agitans dargeboten hatte, mit Bestimmtheit extra- und intrathyreoideal gelegene Epithelkörperchen nachzuweisen, wurden die Schildrüse und die Umgebung in toto in Formol fixiert, dann in Blöcke zerlegt, mit Hämalaun durchgefärbt, in Celloidin eingebettet und nach der *Langhans*'schen Methode in continuierliche Schnittserien zerlegt. So gelangten etwa 2000 Schnitte zur Untersuchung. Die Schilddrüse bietet mikroskopisch das Bild einer gewöhnlichen Struma colloides nodosa, sodass ich auf eine genauere Beschreibung verzichten kann. Trotz der grossen Mühe gelang es mir bei der Untersuchung auf Serie nur zwei Eipithelkörperchen zu treffen. Die beiden Epithelkörperchen sind extrathyreoideal gelegen, etwas klein und sehr stark mit Fett durchwachsen und zeigen im allgemeinen den Aufbau der netzförmigen Epithelkörperchen. Die Nester der Epithelkörperchenzellen bestehen zum grössten Teile aus rosaroten bis wasserhellen Hauptzellen. Follikelbildungen mit Colloid sind sehr selten. Auffallend ist das fast völlige Fehlen von Welsh'schen Zellen, obschon es sich um ein 65 jähriges Individuum handelt. Man könnte zunächst bei diesem Befunde allerdings mit aller Reserve, da nur zwei Epithelkörperchen bei der Untersuchung auf Serien nachgewiesen werden konnten, an einem gewissen Grad von Atrophie der Epithelkörperchen denken. Die Epithelkörperchen sind klein, sie sind stark mit Fett durchwachsen und enthalten so gut wie keine oxyphilen Zellen. Dieser Befund erinnert etwas an den von *Alquier*. Ich möchte aber trotz dieses Befundes nur ungern eine solche Atrophie als ätiologisches Moment für die Paralysis agitans acceptieren, da solche Befunde, wie wir namentlich seit der Arbeit von *Möller* aus dem hiesigen Institut wissen, auch erhoben werden können, wenn keine Spur von Paralysis agitans vorliegt.

Diese Ueberlegungen führen mich dazu, hier ein irgendwie mit Sicherheit begründeten Kausalnexus zwischen dem Befund an den Epithelkörperchen und der Paralysis agitans zu negieren.

Nebenbei sei noch bemerkt, dass die mikroskopische Unter suchung des Rückenmarks hier keine Veränderungen ergab.

Der dritte Fall betrifft den 60jährigen Steinhauer B. A., der am 17. Oktober 1913 an Miliartuberkulose der Lungen, Milz, Leber und Niere, ausgehend vor einer chronischen Tuberkulose der Bronchialdrüsen starb. Der Mann hatte mehrere Jahre hindurch an einer schweren Paralysis agitans gelitten, die allerdings im Moment des Spitaleintrittes, den 14. Oktober 1913, nicht mehr nachweisbar war. Da über den Fall keine längere klinische Beobachtung existiert, so verzichte ich auf eine ausführlichere Wiedergabe des Sektionsprotokolles (Sektion 567. 1913). Ich kann dieses um so eher tun, als die Autopsie das gewöhnliche Bild einer schweren allgemeinen Miliartuberkulose mit besonderer Beteiligung der Lungen ergab. Da wir erst nach der Autopsie von dem Vorhandensein der Paralysis agitans unterrichtet wurden, so konnten wir leider erst am stark durchschnittenen Halspräparate die Epithelkörperchen suchen. Es gelang uns dabei die oberen Epithelkörperchen nachzuweisen.

Die mikroskopische Untersuchung der oberen Epithelkörperchen ergibt das Vorhandensein kräftiger Glandulae Parathyreoideae, die ziemlich stark von Fett durchwachsen sind und im allgemeinen einen netzförmigen Aufbau zeigen. Sie bestehen zum grössten Teil aus teils eosinroten, teils wasserhellen Hauptzellen und enthalten in mittlerer Zahl Gruppen von Welsh'schen Zellen. Die Blutgefässe und das Stroma zeigen keine Besonderheiten.

Wir finden also normale Verhältnisse der Epithelkörperchen.

Wenn ich die Ergebnisse der vorliegenden Arbeit noch einmal kurz zusammenfasse, so handelt es sich um drei Fälle von Paralysis agitans. Im dritten Fall fehlt allerdings eine längere klinische Beobachtung. Interessant ist, dass im ersten Fall als zufälliger Befund ein ziemlich grosses Chordom der Schädelbasis nachgewiesen werden konnte. Was nun die Epithelkörperchen anbelangt, so zeigt der erste Fall, der eine 73jährige Frau betrifft, ganz normale Verhältnisse. Man findet fettdurchwachsene Epithelkörperchen mit ziemlich reichlichen grossen Haufen von Welsh'schen Zellen. Im zweiten Falle fand man bei einem 65jährigen Manne in den Epithelkörperchen starke Fettdurchwachsung und eine geringe Zahl von Hauptzellen. Merkwürdiger-

weise konnten in den zur Untersuchung gelangten zwei Epithelkörperchen keine oxyphilen Zellen nachgewiesen werden. Dieser Befund ist etwas auffallend und könnte eventuell im Sinne *Alquier's* verwertet werden. Man muss aber berücksichtigen, dass erstens hier nur zwei Epithelkörperchen untersucht werden konnten, so dass die Möglichkeit noch existiert, dass in den anderen zwei Epithelkörperchen sich oxyphile Zellen finden, und zweitens muss berücksichtigt werden, dass solche Befunde auch bei normalen Leuten des gleichen Alters erhoben werden können. Ich möchte deswegen diesen Fall nicht als positiven Befund ansprechen. Der dritte Fall endlich, der einen 60jährigen Patienten betraf, zeigte wieder normale Epithelkörperchen.

Die vorliegenden Untersuchungen scheinen also nicht dafür zu sprechen, dass zwischen Epithelkörperchen und Paralysis agitans eine Beziehung in dem Sinne existiert, dass morphologische Alterationen der Epithelkörperchen den Boden für die Genese einer Paralysis agitans abgeben.

Literatur.

1. **Biedl:** Innere Sekretion. Ihre physiologische Grundlagen und ihre Bedeutung für die Pathologie. 1910.

2. **Falta:** Die Erkrankungen der Blutdrüsen. 1913.

3. **Erdheim:** Beiträge zur Kenntniss der branchiogenen Organe des Menschen. Wien. Klin. Wschr. 1901.

4. **Erdheim:** Beiträge zur pathologischen Anatomie der menschlichen Epithelkörperchen. Ztschr. f. Heilk. 1904.

5. **Erdheim:** Zur normalen und pathologischen Histologie der Glandula thyreoidea, parathyreoidea und Hypophysis. Zieglers Beitr. Bd. 33. 1903.

6. **Getzowa:** Über die Glandula parathyreoidea etc. Virchows Arch. 1907. Bd. 188.

7. **Haberfeld:** Die Epithelkörperchen bei Tetanie und bei einigen anderen Erkrankungen. Virchows Arch. 1911. Bd. 203.

8. **Lundborg:** Spielen die Glandulae parathyreoideae in der menschlichen Pathologie eine Rolle? D. Ztschr. f. Nervenheilk. 1904. Bd. 27.

9. **Möller:** Zur Lehre der Epithelkörperchen. Correspondenzblatt für Schweizer Ärzte. 1911.

10. **Alquier:** Gazette des Hôpitaux. 1911.

11. **Roussy et Clunet:** Les parathyroïdes dans la Maladie de Parkinson. Archives de médecine expérimentale 1910.